


EXAMENS COMPLEMENTAIRES EN TRAUMATOLOGIE

UE 2.4 C4 : « Processus traumatiques »



PLAN

- **Imagerie médicale**
- **Biologie**
- **Techniques invasives**



IMAGERIE MEDICALE

L'IMAGERIE MEDICALE

1. Radiographie standard

Examen d'imagerie simple et standard

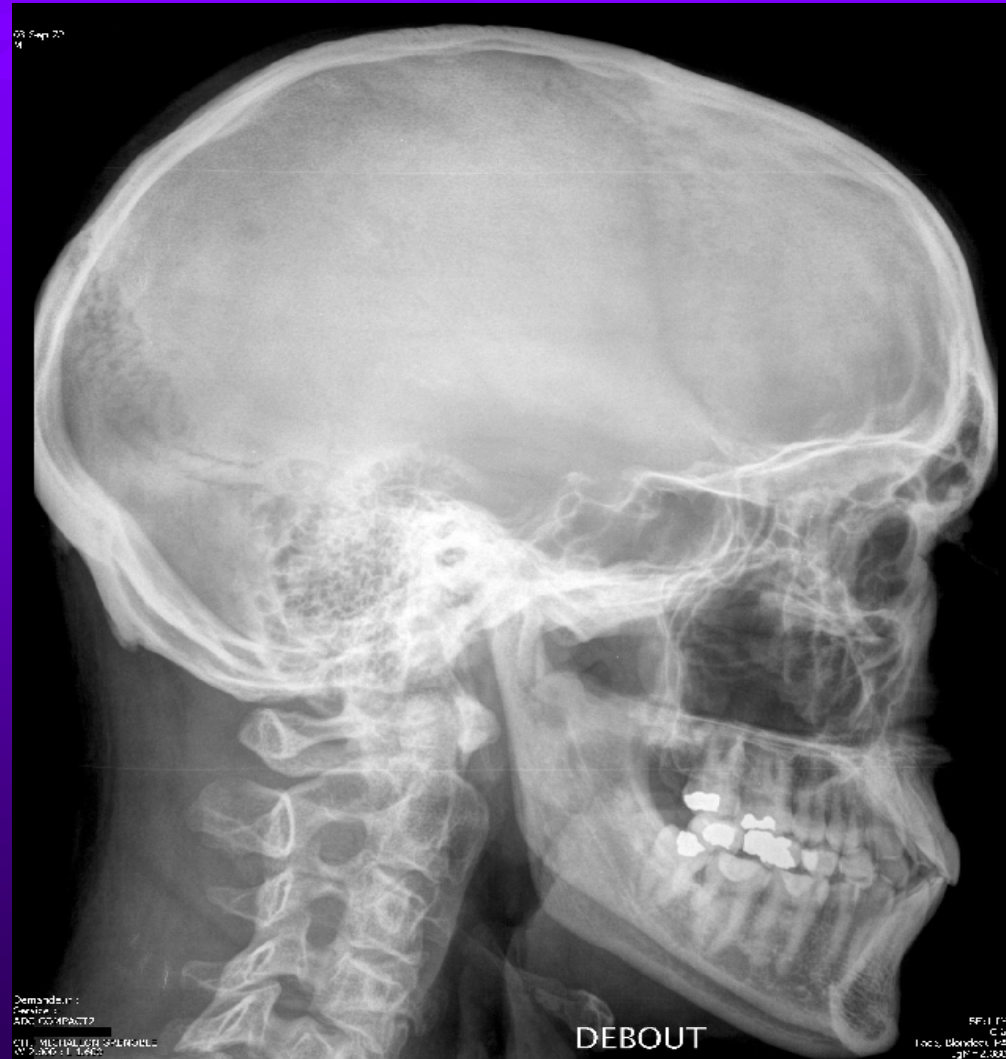Intérêt : visualiser l'os, absorbant les rayons X, par opacité (cartilage et parties molles radio transparents : invisibles sur clichés)

Interprétations :

architecture des os et articulations, ostéophytes, pincement de l'interligne articulaire : lésions du cartilage, calcifications articulaires ou péri-articulaires, traits de fractures.

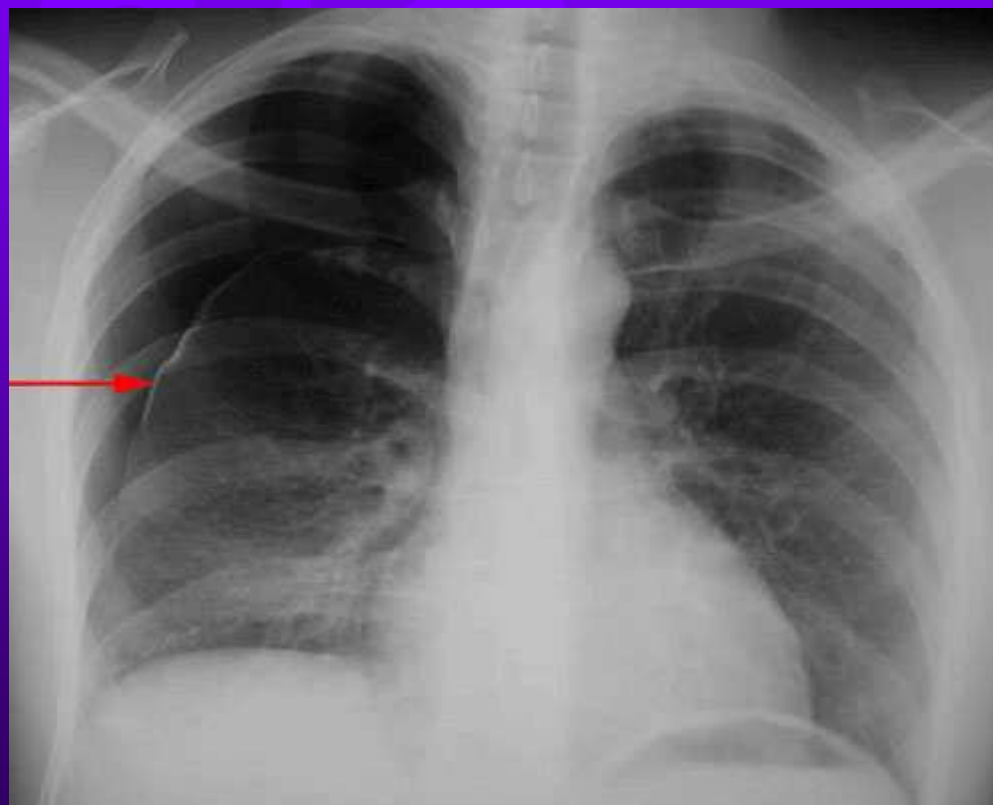
RADIO STANDARD

Radio crâne

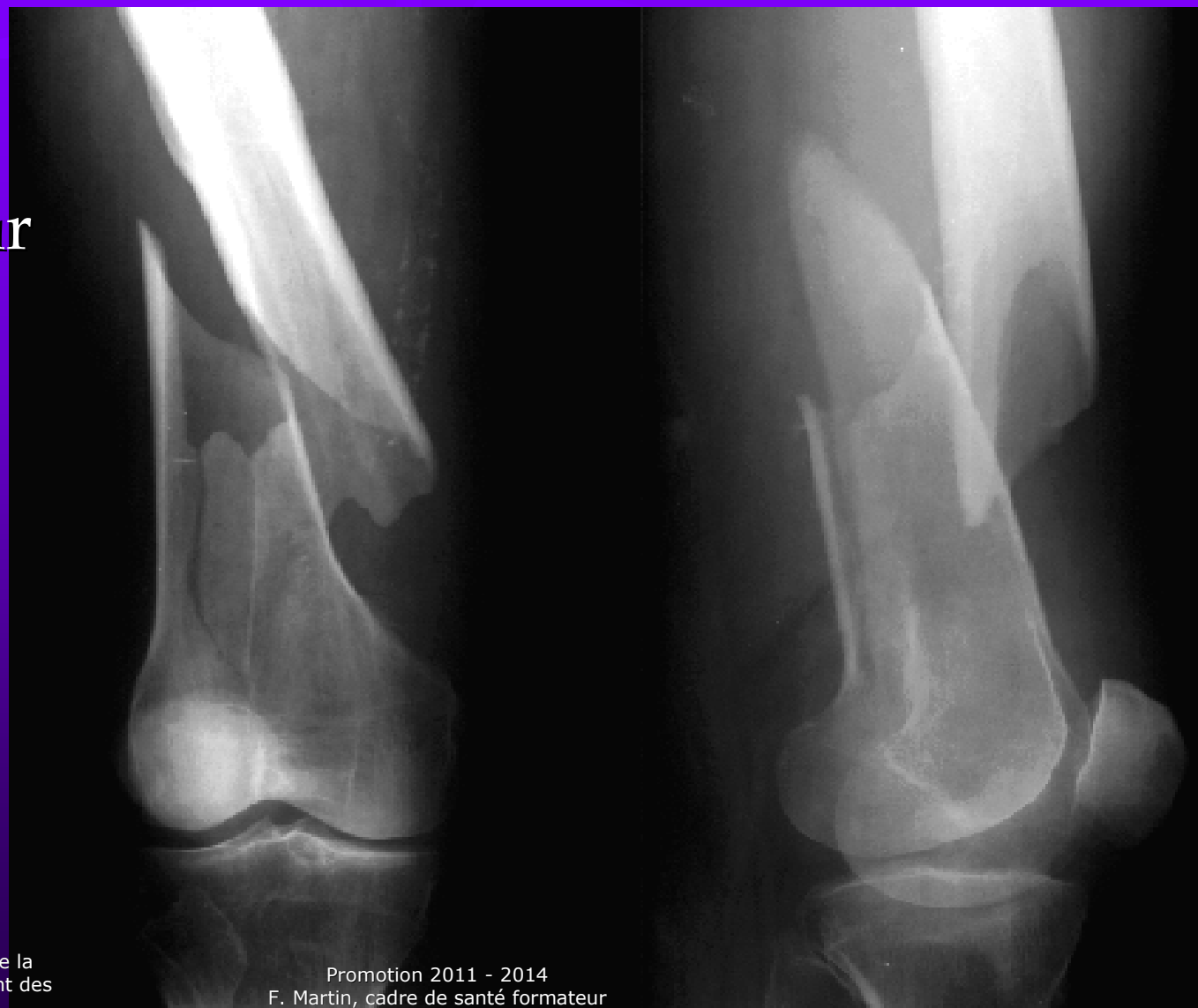

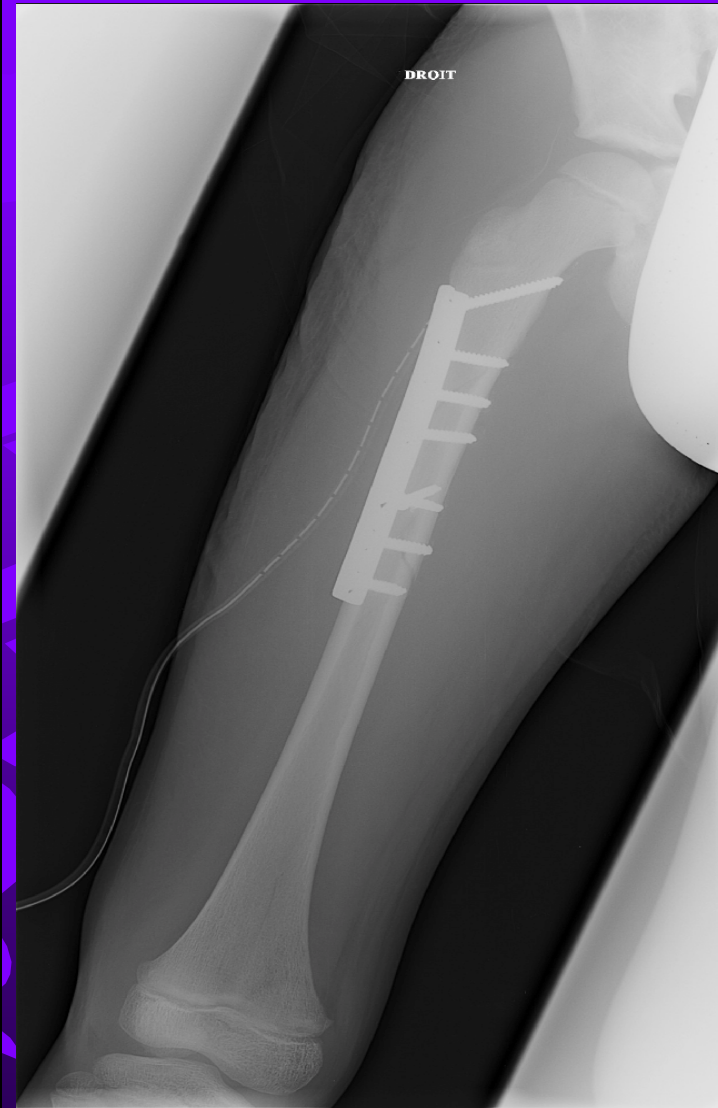
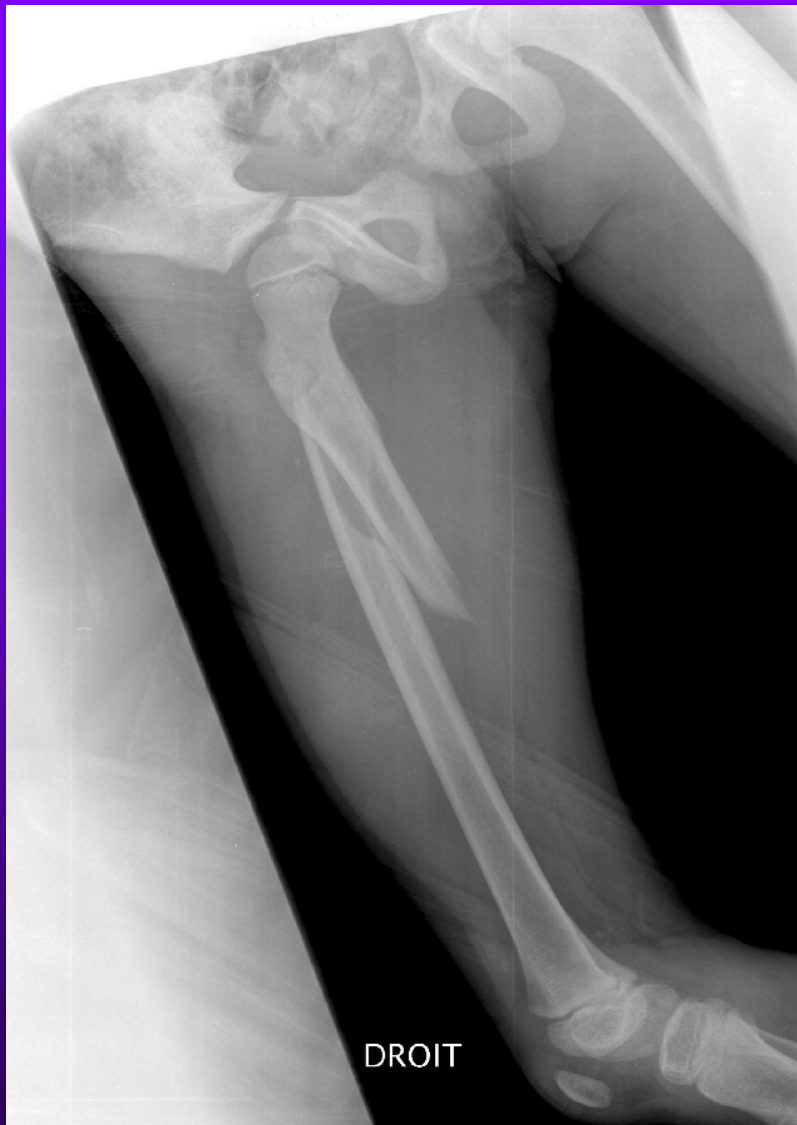Radio de thorax

Pneumothorax



Radio fémur





Radio Prothèse Totale de Hanche

